

# Vulvacarcinoom

---

RICHTLIJNEN VOOR ONDERZOEK EN BEHANDELING VAN MALIGNE TUMOREN  
VAN DE VULVA

Mei 2021

Deze richtlijn is gebaseerd op:

Landelijke richtlijn:

<https://richtlijndatabase.nl/richtlijn/vulvacarcinoom/>

Richtlijn vulvacarcinoom van de ESGO. Website:

<https://guidelines.esgo.org/media/2016/08/ESGO-Vulvar-cancer-Complete-report-fxd2.pdf>

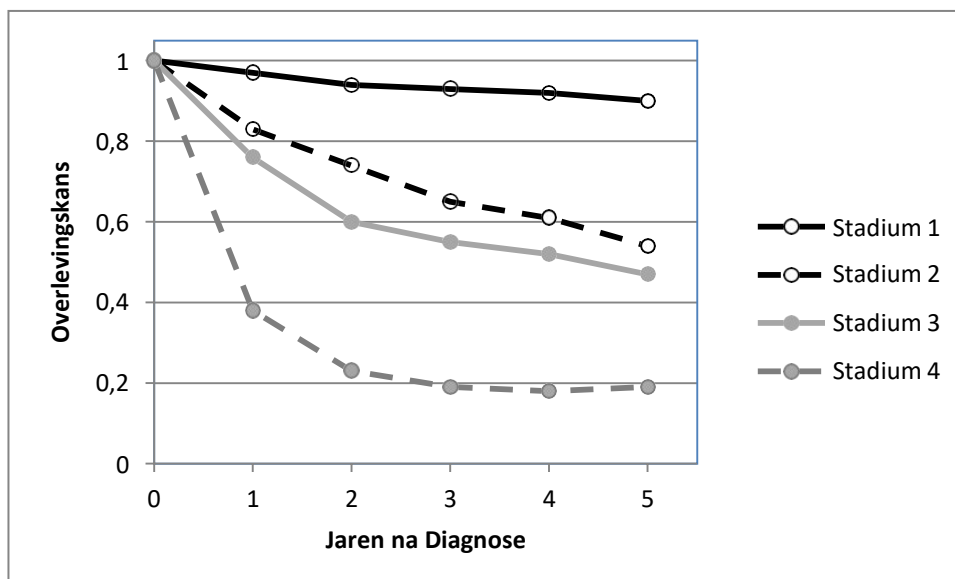
Redactie: dr H. Zijlmans. Email [h.zijlmans@nki.nl](mailto:h.zijlmans@nki.nl)

## Inhoud

Inleiding .....	3
Hoofdstuk 1 Histologische classificatie (WHO) .....	5
Hoofdstuk 2 Stadiumindeling volgens FIGO-classificatie (2009) .....	6
Hoofdstuk 3 Diagnostiek .....	7
Hoofdstuk 3.1 Klinische diagnostiek .....	7
Hoofdstuk 3.2 Histologische diagnostiek .....	8
Hoofdstuk 3.3 Beeldvormende diagnostiek.....	8
Hoofdstuk 3.4 Laboratoriumdiagnostiek.....	9
Hoofdstuk 4 Therapie .....	10
Hoofdstuk 4.1 Operatieve therapie .....	10
Hoofdstuk 4.2 Radiotherapie.....	13
Hoofdstuk 4.2.2 Primaire in opzet curatieve radio(chemo)therapie .....	13
Hoofdstuk 4.2.3 Palliatieve radiotherapie.....	14
Hoofdstuk 4.3 Chemotherapie .....	14
Hoofdstuk 4.4 Ondersteunende zorg .....	14
Hoofdstuk 5 Follow-up .....	15
Hoofdstuk 6 Recidieven.....	16
Hoofdstuk 7 Bijzondere maligniteiten van de vulva .....	17
Hoofdstuk 7.2 Verruceus carcinoom.....	20
Hoofdstuk 7.3 Basaalcelcarcinoom.....	20
Hoofdstuk 7.4 Adeno carcinoom.....	20
Appendix 1.....	21

## Inleiding

In Nederland wordt jaarlijks bij ongeveer 400 vrouwen een maligniteit van de vulva vastgesteld en ongeveer 100 vrouwen overlijden hieraan (IKNL 2018). Maligne tumoren van de vulva maken 5% uit van de maligne tumoren van de genitalia. De 5- en 10-jaars relatieve overleving (gecorrigeerd voor de leeftijdsopbouw) is ~75% en ~65% (Figuur 1)



**Figuur 1:** Overlevingscurve van Nederlandse vrouwen na diagnose van een vulvacarcinoom naar TNM-stadium (IKNL 2018)

Deze richtlijn geeft vooral adviezen over het meest frequent voorkomende type, het plaveiselcelcarcinoom. Deze carcinomen komen het meest voor aan het labium majus en aan het labium minus. In  $\pm 30\%$  van de gevallen bevindt de tumor zich in het gebied van de clitoris. De tumor is multicentrisch bij circa 15% van de patiënten. In het naastliggende epitheel vindt men vaak huidafwijkingen zoals lichen sclerosus, HPV geassocieerde ongedifferentieerde (usual) VIN en niet HPV geassocieerde gedifferentieerde VIN.

De belangrijkste prognostische factor is de aanwezigheid van inguinale lymfkliermetastasen. De kans hierop bij carcinomen die zijn beperkt tot de vulva (T1 en T2 tumoren) is ongeveer 25%. Ondanks het bestaan van een uitgebreid netwerk van lymfevaten in de mons pubis komen contralaterale lymfkliermetastasen bij strikt unilaterale tumoren hooguit in 5% van de patiënten voor. Bilaterale lymfkliermetastasen komen bij ongeveer 10% van de patiënten met een unilaterale tumor voor. Bij inguinale lymfkliermetastasen bestaat een kans van 20% op pelviene lymfkliermetastasen. Lymfkliermetastasen worden hoogst zelden gevonden bij carcinomen met <1 mm invasie. De vijfjaarsoverleving is 91% bij afwezigheid van lymfkliermetastasen en 52% bij aanwezigheid daarvan. Recidieven komen bij 20% van de patiënten voor. De prognose van de patiënte met een vroeg recidief is slecht. Late recidieven (tenminste 2 jaar na diagnose en

behandeling) zijn voornamelijk aan de vulva gelokaliseerd. De patiënte met een laat recidief heeft een redelijke prognose, zoals bij een primaire tumor.

## Hoofdstuk 1      Histologische classificatie (WHO)

Histopathologisch worden de maligne tumoren van de vulva als volgt ingedeeld (TNM 8):

1. Carcinoom
  - Plaveiselcelcarcinoom (diverse varianten; o.a. verruceus)
  - Basaalcelcarcinoom
  - Adenocarcinoom
  - Neuro-endocrien carcinoom
  
2. Maligne melanoom
  
3. Sarcoom
  - Ewing sarcoom
  - Rhabdomyosarcoom
  - Leiomyosarcoom
  - Anders: o.a. epithelioid sarcoom, alveolar soft part sarcoom, liposarcoom, fibrosarcoom
  
4. Dooierzaktumor
  
5. Lymfoom
  
6. Secundaire Tumoren

Het plaveiselcelcarcinoom komt het meest voor, daarna volgen het melanoom en het basaalcelcarcinoom. Andere primaire en secundaire maligne vulva-afwijkingen komen sporadisch voor (5%).

## Hoofdstuk 2 Stadiumindeling volgens FIGO-classificatie (2009)

Stadiumindeling volgens FIGO classificatie 2009 (sinds 1990 wordt het vulvacarcinoom klinisch (cTNM) en pathologisch gestadieerd (p-TNM))

PRIMARY TUMOUR (T)			
TNM categories	FIGO stages	Definition	
TX		Primary tumour cannot be assessed	
T0		No evidence of primary tumour	
Tis*		Carcinoma in situ	
T1a	IA	Lesions ≤ 2 cm in size, confined to the vulva or perineum and with stromal invasion ≤ 1.0 mm**, no nodal metastasis	
T1b	IB	Lesions > 2 cm in size or with stromal invasion > 1.0 mm*, confined to the vulva or perineum, with negative nodes	
T2***	II	Tumour of any size with extension to adjacent perineal structures (1/3 lower urethra, 1/3 lower vagina, anus) with negative nodes	
T3****	IVA	Tumour invades upper urethral and/or vaginal mucosa, bladder mucosa, rectal mucosa, or fixed to pelvic bone	
REGIONAL LYMPH NODES (N)			
TNM categories	FIGO stages	Definition	
NX		Regional lymph nodes cannot be assessed	
N0		No regional lymph node metastasis	
N1		One or two regional lymph nodes with the following features	
	N1a	IIIA	One or two node metastasis(es), each 5 mm or less
	N1b	IIIA	One lymph node metastasis 5 mm or greater
N2		IIIB	Regional lymph node metastasis with the following features:
	N2a	IIIB	Three or more lymph node metastases each less than 5 mm
	N2b	IIIB	Two or more lymph node metastases 5 mm or greater
	N2c	IIIC	Lymph node metastasis with extracapsular spread
N3		IVA	Fixed or ulcerated regional lymph nodes
DISTANT METASTASIS (M)			
TNM categories	FIGO stages	Definition	
M0		No distant metastasis	
M1		IVB	Distant metastasis (including pelvic lymph node metastasis)

**Table 1.** TNM-Staging systems of squamous cell vulvar cancer

Brierly JD, Gospodarowicz MK, Wittekind C (Editors). Vulva (ICD-10 C51). In: UICC-International Union Against Cancer, TNM Classification of Malignant Tumours, 8th Edition, Wiley-Blackwell, Oxford UK, 2016. ISBN: 978-1-119-26357-9

\* FIGO no longer includes stage 0 (Tis).

\*\* The depth of invasion is defined as the measurement of the tumour from the epithelial-stromal junction of the adjacent most superficial dermal papilla to the deepest point of invasion.

\*\*\* FIGO uses the classification T2/T3; this is defined as T2 in TNM.

\*\*\*\* FIGO uses the classification T4; this is defined as T3 in TNM.

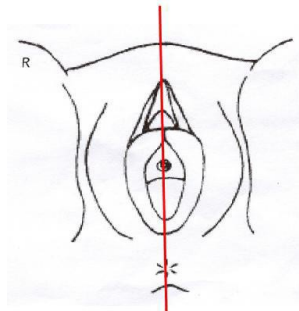
## Hoofdstuk 3 Diagnostiek

### Hoofdstuk 3.1 Klinische diagnostiek

Klachten zijn: jeuk, pijn (m.n. ook bij de mictie), een branderig gevoel of bloederige afscheiding. Bij fysisch diagnostisch onderzoek is men verdacht op een carcinoom bij een witte verdikking, erosie, ulceratie en zwelling met irregulair oppervlak. Aanbevolen wordt een foto van de primaire tumor te maken gecombineerd met een meetlat en eventueel ook een tekening in de status. Bij het fysisch diagnostisch onderzoek wordt het volgende geregistreerd:

#### Van de primaire tumor:

- grootste diameter
- lokalisatie (unilateraal, multifocaal en/of centraal): exact aangeven op tekening
- (voor laterale tumoren): afstand tot mediaanlijn
- afstand tot clitoris, urethra, vagina en/of anus



Er is sprake van een centrale tumor als er tumorgroei bestaat binnen een marge van 1 cm rond de mediaanlijn. Een laterale tumor wordt zo genoemd als de mediale rand van de tumor 1 cm of meer van de mediaanlijn blijft. De mediaanlijn is een imaginaire lijn lopend van de clitoris tot de anus.

#### Van de inguinale lymfklierstations:

- plaats (links/rechts/bilateraal)
- grootte
- fixatie
- ulceratie

Voor bepalen van de therapiekeuze is verder van belang om comorbiditeit en WHO status te vermelden.

In geval van HPV gerelateerd vulvacarcinoom wordt een cervix smear afgenomen.

## Hoofdstuk 3.2 Histologische diagnostiek

De histologische diagnostiek bestaat uit incisiebiopsie (stansbiopsie) uit het meest suspecte gebied van de afwijking.

N.B. 1 Indien maligniteit: overleg met centrum ziekenhuis.

N.B. 2 Een incisie-biopsie (en niet een excisie-biopsie) heeft de voorkeur zodat de uiteindelijke behandelaar de gelegenheid heeft de oorspronkelijke toestand te beoordelen.

Een excisiebiopt kan worden overwogen als bijvoorbeeld uit het incisiebiopt de invasiediepte niet duidelijk is of indien deze 1 mm of minder bedraagt (zie voor definitie infiltratiediepte "*histologische beoordeling operatiepreparaat*"). Het heeft de voorkeur om de patiënte voor dit excisie biopt naar het centrum ziekenhuis te verwijzen ivm documentatie waar afwijking gelegen en evt consequenties bij verdere behandeling.

Bij een grote afwijking kunnen afwijkende gebieden zo nodig histologisch in kaart worden gebracht als ook het beoogde sneevlak met multipele biopten (zgn mapping van de vulva) (indien klinisch abnormaal). Doel daarvan is het opsporen van premaligne afwijkingen en macroscopisch occulte invasieve gebieden elders op de vulva en het voorkómen van een secundaire re-excisie wegens tumorpositieve sneevlakken.

N.B.: deze stap kan worden overgeslagen als bij voorbaat vaststaat dat de verkregen informatie geen invloed zal hebben op de omvang van de excisie van de primaire tumor.

Het wordt aanbevolen om een cervix smear af te nemen igv HPV gerelateerde afwijkingen aan de vulva.

## Hoofdstuk 3.3 Beeldvormende diagnostiek

### Algemeen

X-thorax: bij alle patiënten met een (macro invasief) vulvacarcinoom wordt een X-thorax vervaardigd om pulmonale metastasen uit te sluiten.

Echo liezen: bij alle patiënten met een (macro invasief) vulvacarcinoom wordt een echo liezen met evt een cytologische punctie (bij afwijkende liesklieren) gepland om lieskliermetastasen zo goed mogelijk uit te sluiten.

### Vulva

1. In geval van een grote tumor (> 2 cm) met of zonder verdenking op ingroei in urethra/anus/vagina kan een aanvullende MRI worden vervaardigd ter evaluatie van evt locoregionale invasie.
2. Bij (verdenking op) ingroei in urethra/anus/rectum op basis van klinisch onderzoek of bevindingen op MRI, kan endoscopisch onderzoek overwogen worden evenals een onderzoek in narcose.



## Liezen

- 1 In geval van positieve liesklieren op basis van de cytologie wordt een CT thorax/abdomen met iv contrast aangevraagd ter beoordeling lymfadenopathie, pelvien/abdominaal of thoracaal.
- 2 In geval van aanwezigheid lymfadenopathie of twijfel hierover kan een PET-scan vervaardigd worden voor bepalen uitgebreidheid disseminatie (als dit van invloed is op het beleid).

## **Hoofdstuk 3.4      Laboratoriumdiagnostiek**

Bij het algemeen oriënterende laboratoriumonderzoek wordt aanbevolen:

- Hb, Ht, bloedbeeld
- Lever- en nierfunctie onderzoek
- SCC is optioneel

## Hoofdstuk 4      Therapie

### Hoofdstuk 4.1      Operatieve therapie

#### T1,2 N0 M0:

Radicale lokale excisie van de maligniteit. Van belang is dat minimaal een tumorvrije marge van 1 cm wordt aangehouden. Bij bekende infiltratiediepte van meer dan 1 mm wordt deze stap gecombineerd met een sentinel node procedure indien de tumor < 4 cm en unifocaal is.

De sentinel node procedure geeft een betrouwbare voorspelling van de afwezigheid van lieskliermetastasen bij tumoren die voldoen aan bovenstaande criteria. In een prospectieve studie met een follow-up van minimaal 24 maanden werd bij patiënten met een negatieve sentinel node bij 2,3% van de patiënten een liesrecidief gevonden. Het achterwege laten van een volledige inguinofemorale liesklierdissectie na een negatieve sentinel node wordt dan ook veilig geacht indien de patiënten voldoen aan bovenstaande criteria. Geadviseerd wordt om een volledige inguinofemorale liesklierdissectie uit te voeren als, om wat voor reden, de sentinel node niet wordt gevonden. Het is belangrijk bij paramediane tumoren op 3 en 9 uur, afhankelijk van de plaats van inspuiten van de radioactieve tracer, te bepalen of enkelzijdig danwel dubbelzijdige sentinel nodes dienen op te komen. Wordt aan deze verwachting niet voldaan dan dient aan de kant van de niet opgekomen sentinel node een volledige inguinofemorale klierdissectie te worden uitgevoerd. In geval van multifocale tumoren met aan één zijde een macroinvasieve en andere zijde een microinvasieve groei, hoeft alleen aan de zijde van de macroinvasieve groei de sentinel node op te komen.

In geval van een positieve sentinel node is het advies een volledige liesklierdissectie te verrichten in afwachting van de resultaten van de GROINS-V2 data. Indien patiënte na counseling van een volledige liesklierdissectie af ziet kan besloten worden tot poliklinische controles in combinatie met echo liezen gedurende de eerste 2 jaren na de operatie.

Het wordt ten sterkste aanbevolen deze procedure alleen uit te voeren in een centrum waar voldoende expertise bestaat en waar de individuele behandelaar ten minste 10 procedures succesvol heeft uitgevoerd.

Indien de tumordiameter 4 cm of meer is volgt een dubbelzijdige inguinofemorale liesklierdissectie via gescheiden incisies.

Bij strikt laterale tumoren, waar geen sentinel node wordt overwogen, kan volstaan worden met een ipsilaterale inguinofemorale liesklierdissectie.

#### T1,2 N1 M0:

Bij bewezen lieskliermetastase in klinisch bulky klieren wordt zo mogelijk een klierdebulking gevolgd door radiotherapie geadviseerd. Indien peroperatief een voor metastatische groei verdachte lymfklier wordt gevonden, kan vriescoupe onderzoek worden verricht, al wordt dit niet zonder meer aangeraden in de richtlijnen van de ESGO: een eventuele micrometastase kan hierdoor gemist worden. Bij een tumorpositieve vriescoupe volgt, indien een enkelzijdige liesklierdissectie (debulking) was gepland, ook een contralaterale liesklierdissectie (debulking).

Indien postoperatief lieskliermetastasen worden gevonden volgt:

- Indien een enkelzijdige liesklierdissectie was uitgevoerd, ook een contralaterale liesklierdissectie.
- CT-scan, indien hierbij vergrote bekkenklieren gevonden (2 cm of groter) dan kan een PET-scan worden gemaakt. Bij afwezigheid van metastasen op afstand kan vervolgens een bekkenklierdebulking gevolgd door adjuvante radiotherapie worden overwogen.

#### T3 N0,1 M0:

In principe zal hier sterk worden geïndividualiseerd. Afhankelijk van plaats en uitbreiding van de tumor kan een radicale vulvectomie met "en bloc" meenemen van de bilaterale inguinofemorale klieren (of klierdebulking) worden uitgevoerd of lokale radicale excisie met inguinofemorale liesklierdissectie of debulking. Afhankelijk van de lokale uitbreiding van de tumor kan het nodig zijn (een deel van) de urethra, blaas, anus of rectum te verwijderen. Echter soms zal, teneinde de anus of de proximale urethra te sparen, een behandeling bestaande uit definitieve radiochemotherapie worden voorgesteld. Eventueel kan gekozen worden (in studieverband) voor neo adjuvante chemo(radio)therapie, waardoor een minder ingrijpende (anus sparende of urethra sparende) operatie zou kunnen worden uitgevoerd.

#### T3,N0,1,M1:

Als bij T3 N0,1 M0, echter in geval van M1 zal nog meer individualisatie van belang zijn. In principe zal hier alleen palliatie worden toegepast. Hierbij kan het zinvol zijn de primaire tumor toch operatief te verwijderen. Indien het een M1 stadium betreft op basis van positieve bekkenklieren, zal een poging tot debulking moeten worden gedaan (overlevingskans 10% tot 20%), waarna radiotherapie (in opzet dus nog steeds curatieve behandeling).

#### Histologische beoordeling operatiepreparaat

Bij de beoordeling van het operatiepreparaat wordt, voor de prognose en aanvullende behandeling, van de patholoog gevraagd:

1. beschrijving tumor, afstanden tot sneevlakken
2. tumordiameter en infiltratiediepte ten opzichte van bovenliggende stromale papil
3. afwijkingen van bekleedende huid buiten tumorgebied
4. onderzoek lymfklieren (aantal tumorpositieve klieren, extranodale groei, totaal aantal verwijderde klieren)
5. differentiatiegraad
6. beoordeling vaso-invasieve groei

### Histologische beoordeling sentinel nodes/lymfklieren

Iedere lymfklier ingestuurd voor SN wordt separaat bewerkt. De lymfklier wordt gelamelleerd. Vervolgens wordt op 3 niveau's een HE en keratine kleuring (CK AE 1/3) verricht. Indien de lymfklier positief is voor tumor, wordt de afmeting en, indien van toepassing, de aanwezigheid van extranodale groei vermeld.

## Hoofdstuk 4.2 Radiotherapie

### Hoofdstuk 4.2.1 Postoperatieve radiotherapie

Postoperatieve radiotherapie wordt zo spoedig mogelijk binnen 6 weken na de operatie gestart.

Voor postoperatieve radiotherapie bestaan de volgende indicaties:

#### Lokaal:

- Krap radicale ( $\leq 1$  mm) of irradicale resectie indien reresectie niet haalbaar is of een exenteratieve ingreep zou inhouden.
- In geval van een marge  $>1$  mm maar waarbij poliklinisch vervolgen niet (goed) mogelijk is, zoals een (krap) vrij snijvlak proximaal in de vagina.
- Indien beide liezen worden bestraald, wordt de vulva meegenomen in het electieve veld, dus ook bij een radicale resectie. Dit omdat bij bestralen van beide liezen vrijwel de gehele vulva al in het bestralingsveld ligt.

#### Regionaal:

- Tumor-positieve lymfeklieren, met uitzondering van één intranodale positieve lymfeklier.
- Lieskliermetastase(n) met extranodale groei.
- Na een liesklierdebulking.
- Een positieve sentinel node met een intranodale metastase van max 2 mm, afhankelijk van de uitkomsten van de GROINS-V2 studie. Dit komt dan in de plaats van een volledige liesklierdissectie. Bij midline tumor en negatieve sentinel node contralateraal, wordt deze lies niet bestraald.

Techniek: Bij tumorpositieve liesklieren het hele operatiegebied en kleine bekken tot 50 Gy. Boost op gebieden met microscopische rest tot 60 Gy, bij macroscopische tumor 70 Gy. Indien een volledige dubbelzijdige inguinofemorale liesklierdissectie is uitgevoerd en enkelzijdig positieve klieren worden gevonden wordt aanbevolen alleen aan de aangedane kant de liezen, het bekken en de huidbrug te bestralen. Hiermee wordt het veld verkleind en de morbiditeit verminderd.

### Hoofdstuk 4.2.2 Primaire in opzet curatieve radio(chemo)therapie

Voor primaire in opzet curatieve radiotherapie bestaan de volgende indicaties:

- Inoperabel stadium op basis van locoregionale uitbreiding, in combinatie met chemotherapie.
- Medisch inoperabele patiënte waarbij gekozen kan worden voor beperkte chirurgie aangevuld met uitwendige radiotherapie, evt in combinatie met chemotherapie.
- Bij een kleine tumorrest aan de vulva of tumor uitgaande van de klier van Bartholin

kan een boost met brachytherapie overwogen worden.

### Hoofdstuk 4.2.3 Palliatieve radiotherapie

Palliatieve radiotherapie is te overwegen voor de liezen bij inoperabele patiënten waar geen curatieve radio(chemo)therapie mogelijk is.

Voor palliatieve hyperthermie is geen evidence bij het plaveiselcelcarcinoom van de vulva.

### Hoofdstuk 4.3 Chemotherapie

#### Indicatie voor primair radiochemotherapie:

In geval van inoperabele tumoren zonder afstandsmetastasen kan er gekozen worden voor radiochemotherapie. Volgens de registratiestudie is er voorkeur voor de combinatie radiotherapie en Capecitabine, alternatief is Cisplatin.

#### Indicatie voor inductie chemotherapie:

Bij een inoperabele tumor of een patiënte waarbij een primaire operatie een exenteratieve ingreep zou inhouden valt, in studieverband, neo adjuvante chemotherapie te overwegen. Dit wordt dan, bij voldoende respons, gevolgd door (zo mogelijk) een radicale resectie en/of radiotherapie. De CRAVAT studie wordt hiervoor opgezet waarbij neo adjuvant carboplatin/taxol gegeven zou worden en, bij respons, een operatie.

#### Indicatie voor adjuvant chemotherapie:

Bij een indicatie voor adjuvante radiotherapie valt te overwegen om chemotherapie hieraan toe te voegen (Gill et al). Zie indicaties voor adjuvant radiotherapie, 4.2.

Afhankelijk van indicatie van chemotherapie kan gekozen worden voor Capecitabine, 5-FU als ook een platinum bevattend schema.

#### Indicatie voor palliatieve chemotherapie:

Bij een patiënte met op afstand gemetastaseerde ziekte (M1) kan chemotherapie in palliatieve setting worden overwogen, bij voorkeur Caroplatin/Paclitaxel.

### Hoofdstuk 4.4 Ondersteunende zorg

Als er vooraf een indicatie bestaat voor een volledige lymfklierdissectie, wordt patiënte verwezen naar een lymfoedeem therapeut voor informatie en aanmeten elastische kousen. Mocht er peroperatief een indicatie zijn voor een volledige liesklierdissectie, volgt deze verwijzing na de operatie.

## Hoofdstuk 5      Follow-up

De aandacht is in het bijzonder gericht op het epitheel in het ano-vulvaire gebied en op de conditie van de inguinofemorale lymfklieren (m.n. ook aan de eventueel niet-geopereerde zijde). Bij twijfel volgt een biopsie van het epitheel c.q. excisie van de lymfklier.

Routinematig verrichten van röntgenologisch onderzoek van de thorax en van laboratoriumonderzoek wordt niet aanbevolen.

Tijdschema:

### Geopereerde patiënten:

- Eerste controle 6-8 weken nacontrole na operatie
- Eerste en tweede jaar a 3 maanden
- Derde en vierde jaar a 6 maanden
- Vanaf vijfde jaar jaarlijkse controle\*

### Patiënten met primair radio(chemo)therapie:

- Eerste controle 3-6 weken na afronden behandeling
- Eerste jaar a 2 maanden
- Tweede en derde jaar a 3 maanden
- Vierde en vijfde jaar a 6 maanden
- Vanaf zesde jaar jaarlijkse controle\*

\*In geval van chronische vulvaire aandoeningen als lichen sclerosus, dVIN of uVIN kan besloten worden om niet jaarlijkse maar halfjaarlijkse controles af te spreken.

Indien patiënten (na counseling) afzien van een volledige liesklierdissectie bij een positieve sentinel node kunnen de poliklinische controles gedurende de eerste 2 jaar aangevuld worden met een echo liezen en zo nodig cytologische punctie.

Dit geldt ook voor patiënten waarbij de liezen niet goed te beoordelen zijn na een sentinel node procedure (bv hoog BMI).

## Hoofdstuk 6      Recidieven

Bij verdenking op een recidief kan een MRI met contrast en fat sat aanvullend worden verricht. Bij het optreden van locoregionale recidieven zal primair getracht worden om het recidief langs operatieve weg te verwijderen. De curatiekans bij een lokaal recidief is ongeveer 50%. Op indicatie (afhankelijk van de lokalisatie) kan men kiezen voor brachytherapie. Ook uitwendige radiotherapie zal in bepaalde gevallen palliatief van betekenis kunnen zijn.

### Lokaal recidief:

- Herhalen disseminatie onderzoek in de vorm van een X-thorax en (bij eerdere sentinel node procedure) echo liezen met zn cytologische punctie. Onderzoek is uit te breiden met evt CT scan en/of PET-CT afhankelijk van uitslagen.
- Recidief met  $\leq 1$  mm invasie diepte: ruime lokale excisie.
- Recidief met  $>1$  mm invasie diepte na eerdere sentinel node procedure: Ruime lokale excisie met volledige liesklierdissectie. Bij gelateraliseerde tumor uitsluitend ipsilaterale zijde behandelen.
- Indien dit niet mogelijk is kan gekozen worden tot radio(chemo)therapie bij patiënten die nog niet bestraald zijn.

### Liesrecidief:

- Disseminatie onderzoek in de vorm van een (PET-)CT thorax/abdomen
- Liesklierdebulking gevolgd door radiotherapie bij patiënten die nog niet bestraald zijn.
- Overweeg radio(chemo)therapie indien een operatie niet mogelijk is bij patiënten die nog niet bestraald zijn.
- Palliatieve bestraling is te overwegen.

### Afstandsmetastasen:

Palliatieve chemotherapie kan overwogen worden, zie Hoofdstuk 4.3.



## Hoofdstuk 7 Bijzondere maligniteiten van de vulva

### Hoofdstuk 7.1 Maligne melanoom

Het maligne melanoom komt na het plaveiselcelcarcinoom het meest voor aan de vulva (circa 15%) en is meestal in de mucosa gelokaliseerd. In vergelijking met het cutaan melanoom komt het mucosaal melanoom van de vulva vooral post-menopauzaal voor met vaker ulceratie en een slechtere prognose, mogelijk door late klinische presentatie en een agressiever biologisch gedrag.

#### Stadiëring

Stadiëring volgens FIGO voorspelt onvoldoende de kans op recidief en overleving. Vooralsnog lijkt de stadiëring zoals voor het cutaan melanoom volgens AJCC/TNM de overleving beter te voorspellen. Voor het gelokaliseerd vulvair melanoom is de Breslow dikte de belangrijkste prognostische factor. De Breslow dikte wordt in mm's gemeten vanaf de top van het stratum granulosum of ulcusbodemp tot het diepste punt van invasie. In de laatste (8<sup>e</sup>) TNM editie is het onderscheid tussen T1a en T1b niet langer op basis van mitosen, maar bij een Breslow 0.8-1.00 mm of <0.8 mm met negatieve prognostische factoren, zoals ulceratie.

Tis	melanoma in situ	
T1	Breslow ≤1mm:	T1a <0.8 mm, zonder ulceratie T1b <0.8 mm, met ulceratie of ≥0.8 mm ≤1 mm
T2	Breslow 1,01-2,00 mm	
T3	Breslow 2,01-4,00 mm	
T4	Breslow >4,00 mm	

Overige prognostische factoren zijn aan/afwezigheid van intra-lymfatische (satelliet en in-transit) en lymfogene metastasen, en metastasen op afstand.

#### Diagnostiek

Indien men denkt aan een melanoom dient bij de diagnostische excisie een excisiemarge van 2 mm in acht te worden genomen. Door de late presentatie kan een mucosaal melanoom al vrij bulky zijn, waarbij een biopt ook soms mogelijk is. Nadeel van een biopt is dat de Breslow dikte niet betrouwbaar te meten is. Primaire excisie met een ruimere marge om een tweede ingreep te besparen wordt afgeraden omdat de marge van de re-excisie afhankelijk is van de Breslow dikte en een sentinel node procedure in veel gevallen moet volgen. Door een ruime excisie kan de SN procedure in theorie onbetrouwbaar worden. Vriescoupe voor zowel primaire excisie als SN is niet zinvol.

Laboratorium onderzoek wordt aangevuld met de marker S100B en LDH(LD-IFCC).

Bij een mucosaal melanoom van de vulva dient ter stadiëring pre-operatief een X-thorax en een echo liezen te worden verricht, aangevuld met een cytologische punctie bij verdachte klieren.

Verder disseminatie-onderzoek is alleen geïndiceerd bij aangetoonde macroscopische/palpabele (lymfogene) metastasering en bestaat uit een PET/CT-scan en een MRI hersenen.

De sentinel node diagnostiek heeft voor het melanoom van de huid toegevoegde prognostische waarde, voor wat betreft het mucosaal melanoom is dit nog onvoldoende bekend. In het algemeen wordt sentinel node onderzoek aanbevolen bij een Breslow dikte van meer dan 1 mm. Bij minder dan 1 mm dikte bespreken als Breslow dikte (1) tussen de 0.8 - 1.0 mm is of (2) als <0.8 mm, maar met ulceratie.

Uit de multicentre selective lymphadenectomy trial (MSLT 1) blijkt dat een SN geen therapeutische waarde heeft. De MSLT-2 heeft aangetoond dat direct vroeg een aanvullende klierdissectie voor een positieve SN geen overlevingsvoordeel geeft tov sequentiële echografische follow up van de lies en zo nodig een (late) klierdissectie bij een ontdekt recidief (en ontbreken van afstandsmetastasen bij disseminatie onderzoek).

### Therapie

#### Chirurgisch:

Op basis van de PA uitslag van de diagnostische excisie dient eventueel een ruimere re-excisie te worden verricht:

- Melanoma in situ: excisie met een marge van 0,5 cm
- Breslow dikte  $\leq 2,0$  mm: excisie met een marge van 1 cm
- Breslow dikte  $> 2,0$  mm: excisie met een marge van 2 cm
- Indien er een te krappe maar wel radicale resectiemarge is verkregen waarvoor een reexcisie geïndiceerd is maar niet mogelijk ivm nabijgelegen structuren: overleg in MDO melanoom.

#### Radiotherapie:

- Bij (microscopisch) irradicaal snijvlak zonder mogelijkheid van een re excisie en zonder aanwijzingen voor metastasen op afstand kan radiotherapie gegeven worden.
- Bij het irresectabele of multifocale melanoom is radiotherapie (met hyperthermie) een optie voor lokale controle, echter vanwege de goede ontwikkelingen met systeem therapie (hoewel minder gevoelig bij mucosaal melanoom), dient dit afgewogen te worden, bv in het MDO melanoom.

Lymfadenectomie is geïndiceerd als er sprake is van macroscopische/palpabele lymfogene metastasering (non-SN). De prognose is dan slecht en lymfadenectomie heeft een betere lokale controle en in geselecteerde gevallen een langere overleving tot doel.

In geval van stadium IV, niet resectabel stadium III of als er twijfels zijn over primaire tumor kan, na bespreking in het MDO melanomen, gekozen worden voor eventueel therapeutische behandeling met BRAF/NRAS/CKIT of andere mutaties.

### Follow-up

De patiënte met een melanoom zal na behandeling in de regel gedurende 5 jaar gecontroleerd worden, periode en vorm van follow up is afhankelijk van lymfklierstatus. Bij controle zijn inspectie en palpatie van het behandelde gebied en het regionale klierstation een eerste vereiste. Daarnaast:

- Positieve SN patiënten inclusief een echo van de liezen bij iedere controle.
- Patiënten met liesklierdissectie ivm positieve palpabele klieren met 6-maandelijkse PET-CT of CT thorax/abdomen gedurende 2 jaar na laatste event. Vervolgens controles zoals hieronder gegeven bij Tijdschema.
- Patiënten met liesklierdissectie ivm positieve palpabele lymfklieren (SN of palpabele lymfklieren) worden met periodiek S100B en LDH gecontroleerd.

### Tijdschema

- 1<sup>e</sup> jaar drie maandelijkse controle
- 2<sup>e</sup> jaar vier maandelijkse controle
- 3<sup>e</sup> – 5<sup>e</sup> jaar halfjaarlijkse controle
- patiënten met positieve lymfklieren (SN en palpabele lymfklieren) 6<sup>e</sup> – 10<sup>e</sup> jaar jaarlijks

Zie ook <https://richtlijnen database.nl/richtlijn/melanoom>

## Hoofdstuk 7.2 Verruceus carcinoom

### Verschijningsvorm

Papillaire groei als reuzen-condylomata.

### Therapie

Ruime lokale excisie, m.n. ook naar basaal toe.

In verband met weinig tot geen neiging tot metastasering is er geen indicatie voor een sentinel node procedure.

## Hoofdstuk 7.3 Basaalcelcarcinoom

### Verschijningsvormen

Ruwe, donker gepigmenteerde, wat verheven korstige aandoeningen en het ulcus rodenstype (soms ook maculo-papillair of papillomateus).

### Therapie

Ruime excisie (ook van satelliet-tumoren), recidiefneiging groot als tumor in snijranden aanwezig blijkt. Geen indicatie voor een sentinel node procedure.

N.B.: Patholoog zal altijd gevraagd moeten worden of er geen sprake is van een basosquameus carcinoom, omdat daarbij wel een risico bestaat op lieskliermetastasen is.

## Hoofdstuk 7.4 Adeno carcinoom

### Ontstaanswijze

Uit glandula Bartholini, glandula vestibularis, uit zweetklieren en M Paget van de vulva.

### Lokalisatie

Glandula Bartholini; adenocarcinoom in relatie tot morbus Paget.

### Therapie

Als bij plaveiselcelcarcinoom.

## Appendix 1

Wijzigingen ten opzichte van versie 1:

Verwijzingen naar richtlijn aangepast naar richtlijndatabase.nl omdat [www.oncoline.nl](http://www.oncoline.nl) niet meer beschikbaar is.